Ueber eine neue Dekompressionsoperation bei intrathorakalem Drucke.

(Ein Beitrag zur Thoraxchirurgie.)

Inaugural - Dissertation

zur

Erlangung der Doktorwürde

in der

Medizin, Chirurgie und Geburtshilfe

der

Hohen medizinischen Fakultät der Universität Marburg

vorgelegt von

Ferdinand Martin,
aus Talfang, K Br.ernkassel.

ACAD.
LUGD.BAT.
BIBL.

MARBURG
Buchdruckerei von Joh. Hamel
1914.

Angenommen von der medizinischen Fakultät Marburg
9. Februar 1914.

Gedruckt mit Genehmigung der Fakultät.

Referent: Herr Professor Dr. König.

Die Indikationen zur Vornahme chirurgischer Eingriffe am Brustkorbe sind verschieden. Erkrankungen der Rippen und des Brustbeins, wie auch der Brustwirbelsäule, ferner eitrige Entzündungen und Tumoren im Pleura- und Mittelfellraum, Verletzungen von seiten des Herzens, der Lungen und der großen Gefäße, Erkrankungen des Brustteiles der Speiseröhre und Fremdkörper in den Bronchien können einen chirurgischen Eingriff am Thorax nötig machen. Neuerdings sind es vielfach intrathorakale Strumen und Thymusvergrößerungen, welche einen Eingriff im vorderen Mediastinum erfordern.

Operationen am Brustkorbe sind schon in den ältesten Zeiten der Chirurgie ausgeführt worden. Allerdings waren die Indikationen in damaliger Zeit und noch bis zu Ende des 19. Jahrhunderts ziemlich beschränkt.

So berichtet Galen (um 160 nach Chr.) von der Eröffnung des vorderen Mediastinums nach Resektion des Sternums. Bei einem Knaben, der in der Ringschule auf das Brustbein getroffen war, hatte sich ein zu zwei verschiedenen Malen geöffneter Abszeß (der Sitz wird nicht näher beschrieben) gebildet. „Da aber allen das Leiden in einem Spacelus (Nekrose) des Sternums zu bestehen schien und auf der linken Seite auch die Bewegung des Herzens sichtbar war, so wagte niemand den erkrankten Knochen zu entfernen (ἐκκόπτειν), weil man glaubte, daß dabei die Eröffnung des Thorax nötig sein würde. Ich aber versprach, den Knochen ohne die von den Aerzten gefürchtete Eröffnung des Thorax zu entfernen; wegen der vollständigen Heilung versprach ich jedoch nichts, da es ungewiß war, ob und wie weit die unter dem Sternum gelegenen Teile erkrankt seien. Nach Bloßlegung der Stelle erschien vom Sternum nichts weiter erkrankt, als man von Anfang an gesehen

hatte; daher wagte ich, den operativen Eingriff zu unternehmen, da ich auf beiden Seiten die Grenzen, an welchen sich Arterien und Venen befanden, nicht erkrankt fand. Als ich jedoch den erkrankten Knochen namentlich an derjenigen Stelle fortgenommen hatte (ἐκκόπτειν), wo sich das obere Ende des Pericardiums befindet, und das Herz freiliegend erschien, weil das Pericardium nekrotisiert war (ἐσέσηπτο), hatte ich wegen des Knaben keine große Hoffnung, jedoch genas er in nicht langer Zeit vollständig, was nicht geschehen wäre, wenn niemand gewagt hätte, den erkrankten Knochen zu entfernen."

Colombo (um 1540 n. Chr.) erzählt von einem Fall von Eiteransammlung im Mittelfellraum und empfiehlt hier die Trepanation des Sternums.

In der neueren Zeit, namentlich mit Beginn der Asepsis und Antisepsis und vor allem in der allerjüngsten Zeit nach Einführung des Druckdifferenzverfahrens durch Sauerbruch machte die Thoraxchirurgie gewaltige Fortschritte, wozu auch noch das Röntgenverfahren wesentliche Beihilfe leistete.

Man versuchte, das Carcinom oder bösartige Strikturen des Brustteiles der Speiseröhre operativ zu beseitigen. Hierbei kam es darauf an, auf die einfachste Weise ins hintere Mediastinum einzudringen, möglichst so, daß die Pleura nicht verletzt wurde.

Die Eröffnung des hinteren Mediastinums von hinten her ist zum ersten Male 1888 von Nassilow an der Leiche und am Lebenden 1897 von Rehn ausgeführt worden.

Nassilow empfahl folgende Methode: Bauchlage des zu Operierenden, wobei der linke Arm nach oben gehoben wird. Senkrechter Schnitt parallel zur Wirbelsäule und handbreit von ihr entfernt durch alle Weichteile bis auf die Rippen, an den Enden dieses Schnittes zwei parallele Schnitte bis zur Wirbelsäule. Je nachdem der obere Teil der pars thoracica des ösophagus oder der untere Teil desselben erreicht werden soll, wird der Lappen links von der Wirbelsäule geschnitten und Stücke

aus der 3.—6. Rippe reseziert bezw. beim untern Teil wird der Lappen rechts unten am Rücken umschnitten und die hintern Enden der rechten unteren Rippen reseziert. Unterbindung und Durchtrennung der Interkostalgefäße, vorsichtiges Ablösen der Pleura von den Rippen. Sodann gelangt man leicht an den ösophagus und ins hintere Mediastinum.

Bei Rehn handelte es sich um einen 22jährigen Mann, der eine Striktur des ösophagus, 32 cm hinter der Zahnreihe beginnend, nach Verbrennung mit Schwefelsäure davongetragen hatte. Da eine Sondierung ohne Erfolg und der Patient sehr heruntergekommen war, so entschloß sich Rehn, nachdem er den ösophagus bereits unmittelbar über der clavicula eröffnet und von dort vergeblich sondiert hatte, zur Freilegung der Speiseröhre im Brustraum und zwar vom Rücken her.

Rehn bildete einen mit der Basis nach der Wirbelsäule zu liegenden Hautlappen, welcher vom proc. spinosus des III. Brustwirbels bis zum IX. Brustwirbel nach außen bis zum Skapularrand sich erstreckte und direkt bis auf die Rippen ging. Resektion der einzelnen Rippen von der 8. beginnend bis zur 4. schrittweise langsam aufsteigend ungefähr in einer Länge von 10 cm (vom vertebralen Ende weg). Ablösen der Pleura costalis von der Fascia endothoracica bis zu den Wirbelkörpern und nach vorne Ziehen der Pleura costalis mitsamt der Lunge durch eingeführte Haken. So konnte R. das hintere Mediastinum gut übersehen und an den Oesophagus gelangen, aus dem ein Stück reseziert wurde. Der Patient starb am folgenden Tage an Herzschwäche.

Auf Grund angestellter Leichenversuche empfehlen Quénu und Hartmann, nicht unmittelbar an der Wirbelsäule vorzudringen, weil durch die Prominenz der Wirbelkörper Aorta und Oesophagus zu weit nach vorne treten, sondern etwas mehr seitwärts entsprechend den anguli costarum einzugehen. Der Schnitt geht in einer Länge von 15 cm über die Rippenwinkel, seine Mitte ent-

spricht etwa der Höhe der spina scapulae. Das Messer durchtrennt die Weichteile zwischen der Linie der Dornfortsätze und dem inneren Rande des Schulterblattes. Der musculus trapezius wird nach innen oben vorgezogen und soweit als möglich geschont; sodann wird der musculus rhomboideus durchtrennt und lateral von dem unberührten musculus sacrolumbalis bis auf die Rippen vorgedrungen. Von der 3., 4. und 5. Rippe wird je ein Stück (2 cm lang) subperiostal reseziert. Stumpfes Ablösen der Pleura costalis, dann dringt man leicht mit der Hand in das hintere Mediastinum ein und kann den Hilus der Lunge, die aorta und den Oesophagus von den Wurzeln der Bronchien bis zum Zwergfell übersehen. Obwohl die Speiseröhre auf der rechten Seite der Wirbelsäule liegt, empfehlen die Autoren, wegen der Lagerung der Pleura von links her einzugehen. Während nämlich das linke Pleurablatt fast kontinuierlich von den Rippen auf das mediastinum posticum übergeht, senkt sich das rechte zwischen Oesophagus und Wirbeläule tief ein, überschreitet die Medianlinie nach links hin, bildet einen bis zum rechten Sternalrande der aorta thoracica reichenden Blindsack und bedeckt dann die Rückenfläche der Pleura, ehe sie zum mediastinum posticum umbiegt.

„Dieses Verhalten der Pleura ist nach Quènu und Hartmann nur in dem Atlas von Braune angegeben, sonst aber nirgends beschrieben worden. Mündlich teilte ihnen Farabeuf mit, daß ihm diese Anordnung der rechten Pleura ebenfalls bekannt sei.“ (Enderlen).

Faure (Paris) hat 2 Fälle von Oesophaguscarcinom folgendermaßen operiert. Oesophagotomie am Halse in typischer Weise. Durchschneiden und Unterbinden des Stumpfes. Resektion der rechten 1 - 4 oder 6 Rippen dicht neben der Wirbelsäule bis zur Axillarlinie. Herauspräparieren des Oesophagus und Herabziehen des durchschnittenen Teiles. Faure hält die Operation für leicht, wenn die erste Rippe mit reseziert wird. Er empfiehlt dieses Verfahren auch bei den suppurativen Mediastinitiden,

bei tiefsitzenden Fremdkörpern in den Bronchien. Links hält er die Operation für schwierig, weil die Aorta sehr geniert und der ductus thoracicus leicht verletzt werden kann, rechts ist nur die vena azygos, welche leicht unterbunden werden kann.

Potarca machte Versuche an Leichen und Hunden und ging dabei auf der rechten Seite der Wirbelsäule ein. Er machte einen 14 cm langen Schnitt (vom 3.—7. Brustwirbel) und resezierte 3 cm von der 3., 4. 5. Rippe. Falls beim Vorgehen die vena azygos im Wege war, wurde sie unterbunden und durchtrennt.

Bryant vertritt die Ansicht, daß die Speiseröhre oberhalb des Aortenbogens von beiden Seiten der Wirbelsäule her zu erreichen sei (allerdings etwas leichter von der linken), unterhalb des Aortenbogens sei man genötigt, den Brustkorb von der rechten Seite der Wirbelsäule her zu eröffnen. Zu diesem Zwecke lagert er den Kranken so auf den Bauch, daß die für den Einschnitt ausgesuchte Seite nach oben liegt. Er bestimmt dann den Wirbelkörper, welcher der Lage eines evtl. in der Speiseröhre sich befindenden Fremdkörpers entspricht, die Spitze des Dornfortsatzes dieses, des nächsthöheren und des nächsttieferen Wirbels. Hierauf bildet er einen quadratischen Lappen, dessen Basis die Verbindungslinie der genannten 3 Dornfortsätze ist. Die Schnitte werden bis auf die Rippen geführt, der Hautmuskellappen wird abgetrennt und zurückgeschlagen. Die mittlere Rippe wird in der ganzen Länge des Weichteillappens reseziert, während die anderen nur temporär reseziert werden. Nach sorgfältiger Ablösung der Pleura konnte er dann mit Hilfe einer Sonde den Oesophagus sich deutlich machen und eingehen.

Enderlen, welcher in ausgedehnten Versuchen an Leichen die Verschiedenheit der Lage der einzelnen Gebilde im hinteren Mediastinum studiert und in einer größeren Arbeit seine Erfahrungen festgelegt hat, macht Bryant zum Vorwurf, daß er den Lappen zu klein nimmt, so daß

die Uebersichtlichkeit leidet. Außerdem sei die temporäre Resektion der Rippen eine unnötige Komplikation. Er gibt daher eine neue Operations-Methode an zur Freilegung des hinteren Mediastinums. Er entfernte auf dem gleich zu beschreibenden Wege seiner Mediastinotomia posterior ein verschlucktes Gebiß aus dem Oesophagus.

Enderlen bildet einen rechteckigen Lappen mit der Basis an der Wirbelsäule vom 3. bis 9. Brustwirbelfortsatz. Der Lappen reicht bis zum medialen Rande der Skapula. Durchtrennung sämtlicher Weichteile bis auf die Rippen und Zurückschlagen des Lappens. Subperiostale Freilegung der 8. Rippe in 10 cm Länge, dann Durchtrennung dieser Rippe. Auf diese Weise werden langsam vorwärts dringend bis zur 4. Rippe alle Rippen freigelegt und durchtrennt. Dann kann man diese Rippen mitsamt der Interkostalmuskulatur in Form eines Lappens hinaufschlagen. Die Blutstillung dabei macht keine Schwierigkeiten. Dann vorsichtiges Ablösen der Pleura gegen die Wirbelsäule und ventralwärts. Es ist dabei auf den nervus sympathicus Rücksicht zu nehmen, denn der Grenzstrang kann unter Umständen mitsamt der Pleura abgehoben werden. Ist man an die Vorderseite der Wirbelsäule gelangt, dann empfiehlt es sich, eine Schlundsonde in den Oesophagus einzuführen, um denselben hervortreten zu lassen. Beim weiteren Vorgehen ist auf die vena azygos und den ductus thoracicus zu achten. Rückt man an die Speiseröhre selbst heran, so kommt das Vagusgeflecht in den Wurf. Eine Schonung der kleinen Aeste ist jedenfalls ein Ding der Unmöglichkeit, man muß zufrieden sein, wenn man die stärkeren Aeste vermeidet. Diese Schwierigkeiten leuchten ein, wenn man bedenkt, daß man beim Erwachsenen in einer Tiefe von 12—14 cm operiert.

Küttner bevorzugt das Verfahren von Enderlen vor den übrigen. Nach derselben Methode erzielte Reisinger einen Erfolg, der eine Erweiterung der Speiseröhre durch Wandresektion beseitigte.

Enderlen zitiert in seiner Arbeit einen Fall von

Mediastinotomie post., den Cavazzoni operiert hat, und welchen ich hier folgen lasse.

Bei einer 26jährigen Frau incidierte Cavazzoni einen Abszeß an der linken Seite des Halses direkt oberhalb der Klavikula. Als die Eiterung nicht aufhörte, wurde eine Nelatonsonde eingeführt, welche in einer Tiefe von 25 cm in eine Abszeßhöhle gelangte. Nach Abfluß des Eiters einige Zeit Wohlbefinden. Nach mehreren Monaten fand sich Dämpfung links in der Gegend des 6. und 7. Rückenwirbels. Operation: Zwischen der linken Skapula und der Wirbelsäule, 5 cm von der letzteren entfernt, 16 cm lange Incision, Durchschneiden der Muskulatur, bis die 5. und 6. Rippe freilagen. Nach Durchtrennung dieser Rippen wurde ein Teil subperiostal reseziert, soweit es nötig war, um die Pleura mit den Fingern zu lösen. Cavazzoni gelangte so bis zur aorta thoracica. Nach vielem Suchem fand er die Eiterhöhle. Es erfolgte dann ungestörte Heilung.

Obalinski schildert 2 Fälle von chronischer Eiterung im hinteren Mediastinum, welche er durch Operation zur Heilung brachte.

1. Fall: Schwächliches Mädchen von 18 Jahren, bei welchem sich eine Fistel nach einer Operation gebildet hatte, welche einige Monate vorher wegen Eiterung ausgeführt worden war. Die Fistel befand sich auf der rechten Seite der Wirbelsäule im 6. Interkostalraum.

Operation: Resektion der 4., 5., 6. Rippe rechts nahe ihrem Winkel in einer Länge von 5 cm. Schwierige Ablösung der Pleura und Einreißen derselben. Tamponade der Brustfellwunde. Darauf Auffinden eines Abszesses vor dem 4. und 5. Brustwirbel. Excochleation des Abszesses und des 4. Wirbels, Tamponade. Vollkommene Heilung.

2. Fall: Mann von 33 Jahren mit einer Fistel in der linken Lumbalregion, welche seit 15 Monaten bestand. Die Sonde führte zum 9. oder 10. Brustwirbel.

Operation: Resektion der beiden letzten Rippen. Ablösen der Pleura. Der Eiterherd saß zu beiden Seiten

des 5. und 6. Brustwirbels. Kurettement der Eiterhöhle und der Ventralfläche der beiden Wirbelkörper, welche von Periost entblößt waren. Tamponade. Heilung.

Dobromysslow machte Versuche an Hunden. Das Tier wurde mehrere Tage lang diätisch vorbereitet und bekam am Tage vor der Operation nichts zu fressen. Operation in Aethernarkose. Tracheotomie. Künstliche Atmung mittelst Elektromotor. Bildung eines großen Lappens aus der ganzen Dicke der linken Brustwand von 6.—10. Rippe, längs der Rippen 10—15 cm lang, mit Stiel nach hinten, 2—3 cm von den Dornfortsätzen entfernt. Der Lappen wird nach hinten geklappt, die interkostalen Gefäße werden unterbunden, das in die Pleura gelangte Blut entfernt und nun ein Schnitt über der Speiseröhre durch die Pleura geführt, von der Lungenwurzel bis beinahe zum Zwergfell. Dabei wird der nervus vagus durchschnitten. Auslösen der Speiseröhre stumpf oder mit dem Messer, Excision eines 3,5—4 cm langen Stückes. Naht der Enden mit Seide in zwei Reihen, wobei die Fäden nicht in die Schleimhaut dringen und die muscularis 1—1,5 cm weit fassen. Naht der Interkostalräume, Muskeln nnd Haut, Aspiration der eingedrungenen Luft, Unterbrechung der künstlichen Atmung. Die bei der Operation fast immer vorkommende Verwundnng der anderen Pleura wird vernäht und ruft keine schlimmen Folgen hervor. Er berichtet über einen Hund, der 3 Wochen nach der Operation infolge Magenüberfüllung zu Grunde ging. Die Sektion ergab, daß die Speiseröhre gut verheilt war, mit einer geringen Dilatation oberhalb der genähten Stelle.

Duncan operierte einen Knaben, welcher in einem Hustenanfalle ein Geschoß, das er im Munde hielt, aspiriert hatte. Es wurde durchs Röntgenbild eine Einklemmung des Fremdkörpers in der unteren ersten Teilung des rechten Hauptbronchus festgestellt. Er machte die mediastinale rechtsseitige hintere Thorakotomie von einem Türflügelschnitte aus mit der Basis an der Wirbelsäule in Höhe

der 5.—8. Rippe. Die abgelösten langen Rückenmuskeln wurden nun zurückgezogen. Nach Durchtrennung der übrigen Schichten und der Pleura Zurückschlagen des Lappens. Die ausgedehnt verwachsene Lunge kollabierte nicht. Die Abtastung vom Hilus aus war ohne Erfolg. Das Geschoß wurde in 2,5 cm Tiefe dicht hinter der Wand des rechten Herzohres festgestellt. Stumpfe Durchtrennung des Lungengewebes bis zum Geschoß, Längsinzision in die Wand des Bronchus und Extraktion des Fremdkörpers, Drainage der Lungenwunde. Heilung mit fast völliger Wiederherstellung der Lungenfunktion.

Schiassi resezierte 5—8 Rippen unterhalb der Skapula wegen eines Nagels im linken Hauptbronchus, er ging dann extrapleural an die Bifurkation und eröffnete den linken Hauptbronchus durch einen 3 cm langen Schnitt, Extraktion des Nagels, Tamponade. Heilung.

Gluck geht bei Ausführung der von ihm angegebenen Bronchotomia postica zwecks Herstellung der retrograden Atmung wie folgt vor.

Uförmiger Schnitt mit der Basis am vertebralen Rande der scapula, welche durch Anziehen des Armes nach vorn oben möglichst weit von der Wirbelsäule abgehebelt wird. Der Lappen umfaßt hinten den 4.—9. Interkostalraum. Der m. latissimus dorsi und der m. trapezius werden durchtrennt und verlagert, die langen Rückenmuskeln evtl. nach innen teilweise abgelöst, Resektion der 5.—8. Rippe vom Rippenknorpel an auf eine Entfernung von etwa 2 cm nach Ablösen des Periostes, dann Durchtrennung der intercostalen Weichteile im 5.—8. Interkostalraum vorn und hinten, nachdem die Zwischenrippengefäße unterbunden sind. Incision der interkostalen Weichteile von hinten nach vorn im 4.—9. Zwischenrippenraum und Umklappen des ganzen Weichteillappens nach außen mit den Rippen, welche eingeknickt werden. Vorsichtiges Ablösen der Pleura mit Schonung des n. sympathicus, welcher auf der Wirbelsäule liegt. Etwa 7 cm von der Rippenoberfläche, 10—12 cm von der Hautoberfläche entfernt soll man den

Bronchus treffen. Dicht an der Wirbelsäule läuft über ihr die v. azygos hinweg, welche im Notfalle doppelt unterbunden und durchtrennt werden muß, der n. vagus liegt etwas weiter nach außen und muß median abgeschoben werden. Jetzt liegt der Stammbronchus frei da und man kann 1—2 cm von der Bifurkation entfernt eine Fistel anlegen.

Küttner hat nach dieser Methode einen Fall operiert, aber wegen der Schwere des Falles (aneurysma aortae) keinen Erfolg damit erzielt.

Bei den bisher angeführten Methoden handelte es sich immer nur darum, wie man von hinten her ins hintere Mediastinum gelangen konnte. Auf die transpleurale Freilegung des hintern Mediastinums von der Seite her will ich hier nicht näher eingehen. Die Operation hat ihre Existenzberechtigung erst durch Einführung des Druckdifferenzverfahrens gewonnen, ist eigentlich durch dieses erst geschaffen worden. Eiterungen kommen als Indikation für diese Operation nicht in Betracht; diese dürfen nur auf extrapleuralen Wege angegriffen werden, das gleiche gilt für Fremdkörper, welche bereits zur Infektion geführt haben.

Von vorne her ins vordere Mediastinum zu gelangen, betraf wohl zuerst nur Operationen, welche am Brustbein oder in seiner unmittelbaren Nähe ausgeführt wurden.

1882 berichtet König zum ersten Male von einer Operation am Sternum. Es handelte sich um eine 36jährige Frau mit endostealen Osteoidchondrom des corpus sterni, welches K. durch Resektion dieses Brustbeinteiles beseitigte und dabei nicht nur beide mammariae unterband und den Herzbeutel und wahrscheinlich beide Pleuren eröffnete, welche aber bis zum Schluß der Operation komprimiert wurden, so daß der Ausgang ein guter war.

Küster sprach dann 1883 in der medizinischen Gesellschaft zu Berlin von einer „etwas ungewöhnlichen Operation", welche er an einem Kranken wegen Gumma

im vorderen Mediastinum vollzogen hatte. Mittels eines großen halbmondförmigen Schnittes mit oberer Basis umkreiste er die Geschwulst, welche sich am rechten Sternalrande befand, in einem Abstande von 3 Fingerbreite. Dieser Lappen wurde abpräpariert und zurückgeschlagen. Die Auslösung der Geschwulst stieß auf Schwierigkeiten, da dieselbe mit dem Perioste des Sternums und dem der angrenzenden Rippen fest verwachsen war. Es wurden daher die beiden anliegenden Rippenknorpel reseziert und mit dem Meißel vom sternum etwa die Hälfte seiner Breite abgetragen. Beim Durchschneiden des umliegenden Gewebes wurde zunächst die mammaria int. verletzt und umstochen, da eine Unterbindung nicht möglich war. Die Geschwulst war mit dem rechten Brustfell verwachsen. Beim Lospräparieren riß die Pleura ein, wurde aber vernäht, wobei die Lunge kollabierte. Drainage und Naht des Weichteillappens. Heilung innerhalb 4 Wochen.

1889 beschreibt Jander einen Fall, den Partsch wegen eitriger Mediastinitis operierte. Partsch legte durch einen Lappenschnitt mit oberer Basis das manubrium sterni frei und entfernte letzteres bis auf eine zwischen den Klavikeln belassene Spange mit dem Meißel, dann tamponierte er die freigelegte Eiterhöhle und erzielte Heilung.

Pels Leusden macht einen Längsschnitt vom jugulum zur Basis des proc. xiphoideus bis auf den Knochen, löst dann den m. pectoralis major beiderseits ab zur Freilegung der Rippenknorpelansätze. Die Rippenknorpel werden dann in der Weise durchtrennt, daß zunächst ein kleiner Teil mit dem Knorpelmesser dicht am sternum herausgeschnitten und die keilförmige Lücke durch Abtragung kleiner Knochenscheiben beiderseits allmählich bis zum hinteren Perichondrium vertieft wird. Auf diese Weise werden rechts und links je 2—3 Rippenknorpel abgetrennt und dann wird mit einem besonders geformten Elevatorium die Rückseite des Sternums subperiostal von der einen zur anderen Seite hin freigemacht und mit einer Giglischen Säge der Knochen von innen nach außen durch-

trennt. Die Pleura wird vor Verletzungen geschützt, wenn man von beiden Seiten Elevatorien unterschiebt. Das gelockerte Sternumstück wird vorsichtig emporgehoben und von noch anhaftendem Perioste oder Perichondrium stumpf befreit und entfernt. Die ziemlich starke Blutung aus der Markhöhle wird durch Tamponade gestillt. Um in das Mediastinum zu gelangen, wird das hintere Periost vorsichtig eingeschnitten.

Bardenheuer hat folgenden Weg eingeschlagen: Kreuzschnitt, wobei der horizontale Schenkel bogenförmig von der äußeren Grenze des medianen Drittels der einen Klavikula zum gleichen Punkte des anderen Schlüsselbeins verläuft und der vertikale Schenkel in der Medianlinie vom Kehlkopf bis zum Körper des Brustbeins oder evtl. noch weiter nach abwärts. In dem Querschnitte werden nacheinander die Weichteile durchtrennt. Dann wird das Periost an der Hinterseite der beiden Klavikeln und den beiden ersten Rippen und am Sternum abgelöst und von der linken Klavikula, sowie von den beiden oberen Rippen rechts und links je ein Stück (etwa 2½ cm lang) subperiostal reseziert, um das Periost an der Rückseite des Sternums gefahrlos bis zum corpus sterni ablösen zu können. Das Sternum wird dann zwischen manubrium und corpus quer durchschlagen. Die rechte Klavikula und die beiden ersten Rippen werden etwa 2½ cm vom Sternalrande entfernt subperiostal freigelegt und durchsägt.

Wehr veröffentlichte 1899 auf dem Chirurgenkongresse eine „neue Methode zur Freilegung des Herzens".

Er beginnt am rechten Sternalrande, dicht oberhalb der Ansatzstelle des 4. rechten Rippenknorpels mit einem halbkreisförmigen mehr ellipsoiden Schnitt durch Haut und Muskeln bis auf den Knochen, geht dann quer über das Sternum zum oberen Rande des 4. linken Rippenknorpels, etwa 2 Fingerbreit vom linken Sternalrande entfernt, biegt dann bogenförmig über 4., 5., 6. und 7. Rippe um und geht dann quer nach innen von der Basis des proc. xiphoid. bis zum rechten Sternalrande. In der Schnitt-

linie wird das Sternum, mit möglichster Schonung des Periostes an der Innenfläche, durchsägt. Hierauf wird nach Spaltung der Interkostalmuskeln im 3. Zwischenrippenraum, bei Schonung der mammariae mit einem geknöpften Messer (Resektionsmesser) der 4., 5., 6., 7. Rippenknorpel möglichst schief in der Weise durchschnitten, daß die durchtrennten Knorpelflächen der lateralen Enden nach vorne, die der medialen mit dem Sternum im Zusammenhang stehenden, nach hinten schauen. Nach Durchtrennung des 4. Rippenknorpels hebt der Assistent mit scharfen Haken das mediale Rippenende auf. Wird dabei zufällig die Pleura verletzt, so faßt man die verletzte Stelle zusammen mit dem Wundrande mittels Finger oder Klemmen oder man tamponiert sie. Dann schneidet man die Basis des proc. xiphoid. mit einer Knochenschere durch und klappt den ganzen Hautmuskellappen nach der rechten Seite um, wobei man die rechten Rippenknorpel einbrechen kann.

Giordano durchtrennt mit einem senkrechten Schnitt, der am rechten Brustbeinrande geführt und 2—3 Rippen berührt, die Interkostalmuskulatur. Mit dem Finger schiebt er die Pleura an der Rückseite der Rippenknorpel zurück und durchtrennt die Knorpel am Brustbeinrande. Dann Querschnitt vom oberen Ende des Vertikalschnittes zum linken Brustbeinrande. Vorsichtiges Ablösen der Pleura mit dem Finger und Durchschlagen des Sternums mit tangential aufgesetztem Meißel. Dasselbe geschieht am unteren Ende des Längsschnittes. Mit einem stumpfen Haken wird dann das Brustbeinstück emporgehoben, so daß man mit dem Finger unter dasselbe gelangen kann. Die Costosternalgelenke der linken Seite werden luxiert. Es entsteht so ein viereckiger Raum, durch den man in das vordere Mediastinum gelangen kann. Ein Rippenknorpel wird dann wieder mit Metallnaht vereinigt.

Michailow empfiehlt zur Eröffnung des vorderen Mediastinums das Brustbein mit einem ganz flach aufgesetzten Meißel vorsichtig schichtenweise abzutragen,

wodurch eine Verletzung der Pleura am sichersten vermieden würde. Hierbei erwähnt er auch das Verfahren von Milton, welches nach seiner Ansicht zu viel Kraftaufwand erfordere.

Milton kam nämlich 1897 auf die Idee, das Sternum der Länge nach zu spalten und so in ganzer Höhe nicht nur das vordere Mediastinum, sondern auch das hintere Mediastinum von vorne her zugänglich zu machen. Die beiden Sternalhälften wurden dann mit aller Kraft auseinander gezogen. M. entfernte mit dieser Methode tuberkulöse Mediastinaldrüsen und erzielte Heilung.

Enderlen hat mit demselben Verfahren an der Leiche Versuche gemacht und einen Spalt bis zu 10 cm zwischen beiden Brustbeinhälften erreichen können. Bei diesen Versuchen ist es aber auch geblieben.

Ricard umschnitt einen U förmigen Hautlappen, dessen Basis nach links gelegen, dessen oberer Schenkel der incisura semilunaris sterni folgte und dessen unterer Schenkel quer über das Brustbein in Höhe der 3. Rippe zog, löste dann den Lappen subperiostal vom Brustbein, dann die Weichteile in den Interkostalräumen von den Rippen, durchschnitt die Rippenknorpel an ihrem Ansatz an den knöchernen Rippen, durchtrennte die articulatio sternoclavicularis, dann vertikal das Brustbein mit der Knochenschere und legte so den oberen Teil des vorderen Mediastinums frei, wobei die Pleura verletzt werden mußte. Die Bewegungen der Lungen wirkten hier störend, vor allem die Bewegungen der Aorta. Die Luftröhre kann erst gefaßt werden, wenn man das Gefäß zurückschiebt.

N. Amburger operierte einen Fall wegen retrosternalen Tumors. Er machte einen Querschnitt in der fossa jugularis, durchtrennte die am Sternum ansetzenden Muskelansätze. Die Geschwulst reichte bis zur Wirbelsäule. Daher Extirpation des manubrium sterni: Auf den Querschnitt setzte er einen nach abwärts führenden Längsschnitt, der bis zur Mitte des Sternums ging. Haut,

Faszie und Periost wurden abpräpariert und seitwärts geklappt, dann wurde die Sternoklavikularverbindung der 1.—2. Rippe rechts und links durchtrennt, ebenso das Sternum quer und die Verbindung zwischen corpus und manubrium sterni. Das manubrium wurde dann in toto subperiostal ausgeschält und herausgehoben und der Tumor entfernt.

Fowelin operierte einen Fall wegen Stichverletzung des Pericardes und der rechten Pleura. Er machte einen Schnitt auf der Mitte des Sternums von der Höhe der 4. Rippe bis zur Mitte des Epigastriums. Der Schnitt wurde nach oben noch bis zur Höhe der 3. Rippe verlängert und ging dann bogenförmig auf dieselbe über (Kocher). Haut und Unterhautzellgewebe wurden bis auf's Periost der Rippen zurückpräpariert, ein Teil des Sternums wurde zurückgeschoben und die anliegenden Rippenknorpel der 5., 6., 7. Rippe reseziert. Der Zugang war genügend.

Wegen Mediastinitis nach Osteomyelitis sterni resezierte Körte das ganze manubrium sterni, sowie ein Teil des corpus sterni, nachdem er vorher beide Sternoclaviculargelenke reseziert hatte. Trotz der beiderseitigen Resektion des Sternoclaviculargelenkes, sowie der ausgiebigen Sternumresektion hatte die äußere Form des Brustkorbes als auch die gute Funktion und Stabilität des ganzen Schultergürtels nicht gelitten. Es trat völlige Heilung ein.

Friedrich veröffentlicht 1910 eine von ihm angegebene, aber auch von Wilms unabhängig von ersterem ausgeführte Operationsmethode der Mediastinotomia antica transversalis. Friedrich kam durch eine Operation am Herzen, welche er wegen Stichverletzung am rechten Ventrikel ausführte, auf den Gedanken, durch einen einfachen Querschnitt des Sternums das Mediastinum freizulegen.

Die Operation beginnt mit einem Schnitt quer über das Sternum am unteren Ende des 2. Interkostalraumes. Der Schnitt wird beiderseits auf 10 - 12 cm in die Interkostalmuskulatur geführt. Vorsichtige Durchtrennung der Zwischenrippenmuskulatur. Hart am Brustbeinrande

werden die Weichteile soweit durchtrennt, daß man den hinteren Rand des Sternums palpieren kann, und durchtrennt dann das Sternum quer. Vorsichtiges Durchschneiden des Knorpels der 2. und 3. Rippe 3 cm vom Sternalrande entfernt, so daß die mammariae unterhalb des Durchtrennungsschnittes liegen. Einsetzen von scharfen Haken in die Schnittfläche des Sternums beiderseits und Auseinanderziehen der Brustbeinteile mit langsamem kräftigem Zuge, wobei Mediastinum, Pleura, Pericard an der Rückseite des Sternums durch die mit dem Handschuh armierte Hand vorsichtig gelöst werden, wodurch das vordere Mediastinum in großer Ausdehnung leicht zugänglich wird. Die Mammariagefäße brauchen dabei nicht verletzt zu werden, sind aber auch leicht zu unterbinden.

Beim weiteren Eindringen in das Mediastinum lassen sich die Pleurablätter zuweilen schonen, bei fester Verwachsung mit einem Tumor dagegen ist ihre Durchtrennung unerläßlich. Nach vollendeter Operation werden die Sternalteile wieder mit oder ohne Knochennaht aneinandergefügt.

Küttner gibt der queren Durchtrennung des Brustbeins nach Friedrich den Vorzug, die nachmaligen physiologischen Bedingungen für den Brustkorb wesentlich günstiger zu gestalten, als es bei den sonst geübten Methoden möglich sei.

Anders denkt Sauerbruch über diese Methode von Friedrich. Er findet in der Mediastinotomia transversalis folgende Nachteile: Die Gefahr der Gefäßzerreißung bei der Anspannung der vena cava, die durch das Auseinanderziehen der oberen und unteren Thoraxhälfte zu Stande kommt. Außerdem kann es bei der Diastase des Sternums leicht zu Verletzungen der Pleura kommen. Eine solche Komplikation könne auch trotz Anwendung des Druckdifferenzverfahrens da gefährlich werden, wo man auf primären Schluß der Wunde aus irgend einem Grunde verzichten müßte.

Die Gründe bestimmten Sauerbruch, nach einer anderen Operationsmethode zu suchen. Er geht wie folgt

vor. Der Hautschnitt verläuft vom Ringknorpel in der Medianlinie bis zum Ansatz der 3. Rippe und biegt dann in den Interkostalraum aus. Die Weichteile werden am Halse bis auf die Zungenbeinmuskulatur, über dem Brustbein bis auf den Knochen durchtrennt. Durch stumpfes Auseinanderdrängen der Muskeln schafft man sich freien Zugang zu dem Jugulum und dringt vorsichtig mit dem linken Zeigefinger von oben dicht hinter dem Sternum in die Tiefe. Am sternalen Ende des 3. Interkostalraumes geht man stumpf durch die Fasern des musculus pectoralis major und legt das Brustbein frei. Arteria und vena mammaria werden unterbunden. Dann dringt man von unten her mit dem Zeigefinger in den Mittelfellraum ein. Auf diese Weise werden die großen Gefäße von der Hinterwand des Sternums abgedrängt und vor Verletzung bei der nun folgenden Durchtrennung des Knochens geschützt. Auf dem eingeführten Finger durchschneidet man mit einer besonderen Knochenschere (Schumacher) das Brustbein in der Richtung des Hautschnittes. Beide Brustbeinhälften werden mit Gazekompressen bedeckt und mit scharfen Knochenhaken weit auseinander gezogen. Dadurch werden die Gebilde des Mediastinums übersichtlich. Nur in seltenen Fällen wird man genötigt sein, auch noch die quere Durchtrennung des Brustbeins anzuschließen. Sie läßt sich leicht mit einer dazu geeigneten Knochenschere (Schumacher) unter Schonung der Pleura ausführen. Dann dringt man in die Tiefe und entfernt den Tumor unter sorgfältiger Unterbindung seiner zu- und abführenden Gefäße, wobei besonders die Gefahr der Luftembolie zu berücksichtigen ist. Nach Exstirpation des Tumors werden an gegenüberliegenden Stellen die beiden Brustbeinhälften durchbohrt und mit dem Fadenfänger werden durch diese Löcher stärkste Seidenfäden gezogen. Dann läßt man die Brustbeinhälften in ihre frühere Lage zurückfedern und fixiert sie gegeneinander, die Weichteile werden über dem Knochen exakt vernäht.

Sauerbruch findet besondere Vorteile in dieser

Art der Schnittführung zur Freilegung des Mittelfellraumes. Eine Pleuraverletzung läßt sich ziemlich sicher vermeiden, auch tritt keine Anspannung der vena cava ein. Ferner ist diese Operationsmethode ein weit kleinerer Eingriff für den Patienten als die Mediastinotomia transversalis (Friedrich). Sie hat außerdem noch einen großen technischen Vorteil; denn sie gestattet noch vor Durchtrennung des Brustbeins vom oberen Wundrande aus die Abtastung der Thoraxapertur und des oberen Mittelfellraumes. Erhält man auf diese Weise nicht genügenden Aufschluß, so wird die Palpation von oben ergänzt durch die Palpation von unten.

In neuerer Zeit wurden Operationen am Thorax ausgeführt zwecks Mobilisierung desselben, wo es galt, das Emphysem und die Tuberculose der Lungen chirurgisch zu bekämpfen. Ich erinnere hier an die Chondrectomie nach Freund bei Emphysem und die Thoracoplastik nach Brauer-Friedrich. Bei Lungenspitzentuberkulose wurde die Freundsche Operation ausgeführt, um die Beengung der Lungen durch die Rippen zu beheben. Auch die Cardiolysis (Brauer) zur Entlastung des Herzens bei Verwachsungen desselben mit der Brustwand möge hier genannt werden. Ich will etwas näher auf die einzelnen Operationen eingehen.

Vor etwa 50 Jahren glaubte der junge Breslauer Arzt W. A. Freund, der nachmalige berühmte Straßburger Gynäkologe, bestimmte Emphysemformen auf Veränderungen des Brutskorbes zurückführen zu können, die ihren Ursprung in einem Verlust der Elastizität der Rippenknorpel haben. Er bezeichnete in seiner im Jahre 1859 erschienenen Schrift (W. A. Freund „Der Zusammenhang zwischen Lungenkrankheiten und primären Rippenanomalien") diese Thoraxform als den starr dilatierten Thorax, die Knorpelveränderung als „asbestartige faserige Degeneration", worauf schon Dubuytren aufmerksam gemacht hatte. Er erstrebt die Behandlung der beginnenden Phtise durch Erweiterung und Mobilisierung der oberen Thoraxapertur

und die Beeinflussung des chronischen Lungenemphysems durch Beseitigung der starren Dilatation des Thorax. Beide Eingriffe sind eigentlich grundverschieden, der eine bezweckt gewissermaßen das Gegenteil des anderen: Die Operation bei Lungenphtise hat den Zweck, die obere Brustapertur zu erweitern, die Operation beim Emphysen hat das Ziel, den durch eine Knorpelerkrankung starr gewordenen und erweiterten Thorax zu verengen. Beide haben aber das Gemeinsame, daß sie dem Thorax eine größere Beweglichkeit verschaffen wollen, als er infolge der eingetretenen pathologischen Veränderungen besitzt. Freund sagte sich nach allen seinen Untersuchungen: Das rationellste Mittel zur Mobilisation des starr dilatierten Thorax ist die Excision keilförmiger Stücke aus dem degenerierten Rippenknorpel. Das Werk Freunds fand aber vorerst keine Beachtung. Erst 1901, als Freund an seinem Lebensabend erneut für die Ideen seiner Jugendarbeit in Wort und Schrift eintrat, sind seine Vorschläge in die Tat umgesetzt worden. Er empfiehlt größte Vorsicht bei der Operation, um einen Pneumothorax zu vermeiden, da die Pleura bei Emphysematikern sehr dünn und zerreißlich ist. Ein einseitiger Eingriff genügt meistens. 2—5 Rippenknorpel werden auf 3 cm Länge reseziert. Mit einem dem Sternalrande parallel verlaufenden Schnitte und stumpfer Durchtrennung der Pectoralfasern werden die 4 Rippenknorpel freigelegt und mit scharfem Löffel oder Luer'scher Zange reseziert. Es ist darauf Bedacht zu nehmen, daß auch das hintere Perichondrium mit entfernt wird, was allerdings wegen des nahen zerreißlichen Pleurablattes schwierig und wegen der Pneumothoraxgefahr mit großer Sorgfalt gemacht werden muß. Bei erhaltenem Perichondrium tritt in relativ kurzer Zeit eine Regeneration der Rippen ein, was mehrfach anatomisch festgestellt worden ist.

Die Idee der extrapleuralen Thorakoplastik (Brauer-Friedrich) geht auf Quinke zurück. Dieser machte 1888 den Vorschlag, über tuberkulösen Lungen-

abschnitten mit kavernösem Zerfall oder Infiltration die Schrumpfung der Lunge und Einengung des kranken Brustraumes durch Fortnehmen der knöchernen Brustwand zu unterstützen.

Im Verfolge seiner Untersuchungen über die Lungenkollapstherapie kam dann Brauer zu dem Resultate, daß in den Fällen, welche infolge ausgedehnter Pleuraverwachsungen für die Anlegung eines künstlichen Pneumothorax ungeeignet sind, der Lungenkollaps durch weitgehende Rippenresektion zu erstreben sei. Er veranlaßte Friedrich, in solchen Fällen eine ausgedehnte Thorakoplastik extrapleural auszuführen, deren Technik von Friedrich wie folgt angegeben wurde.

Nachdem der Kranke eine entsprechende Lagerung erhalten, hat (erhobener Arm der zu operierenden Seite), wird in der ganzen Ausdehnung des geplanten Hautschnittes, welcher 3 Finger breit nach außen vom Brustbeinrande, 1 Finger breit nach unten vom Schlüsselbein beginnt und im großen Bogen bis zur 10. Rippe nach abwärts, am Rücken bis zum 2. Brustwirbel wieder in die Höhe geführt wird, mit reichlicher Chloräthylsprayung und Infiltrationsanästhesie die Durchtrennung der Haut und in der unteren Hälfte des Schnittes, der Muskulatur bis auf den Knochen durchgeführt. Dieser Schnitt umkreist die Zacken des m. serratus ant. maj., legt in seinem oberen Teile den m. pectoralis und latissimus dorsi frei und gestattet durch Einsetzen von Haken in diese beiden großen Muskeln, unter partieller Einkerbung derselben, nunmehr in raschem Zuge die Loslösung des ganzen musc. serratus, der auf ihm verlaufenden Thoracicusnerven- und -Gefäße bis hinauf zur Axilla bezw. den Subklaviagefäßen. Während dieses Zurückschlagens des großen Hautmuskellappens, welcher in wenigen Minuten ausführbar ist, bekommt der Kranke etwas Chloroform. Dann wird die Rippenresektion (5—10 Rippen etwa, 2.—10. Rippe 10—15 cm lang) in der gewöhnlichen Weise ausgeführt. Die Interkostalgefäße werden möglichst weit hinten unterbunden und die Interkostal-

nerven zur Vermeidung von späteren Neuralgien hoch oben reseziert. Unterbindung der Haut- und Muskelgefäße, Wiedereinnähung des großen Muskellappens.

Zur Entknochung der Thoraxwand über einem mit Herzbeutel und Brustwand verwachsenen Herzen hat Brauer die Cardiolysis angegeben.

Der Eingriff macht den Teil der Herzkraft, der bisher für die Bewegung des Brustkorbes nutzlos verwandt wurde, wieder der allgemeinen Zirkulation verfügbar; er ist also stets geboten, wenn breite Thoraxeinziehungen beobachtet werden.

Ueber der 4., 5. und 6. Rippe links wird ein türflügelförmiger Lappen gebildet, dessen Basis in der Axillarlinie, dessen Spitze am Sternalrande gelegen ist. Mit einigen Messerzügen wird Haut- und Muskellappen zurückgeschlagen. Von den nunmehr freiliegenden 3 Rippen wird subperiostal je ein Stück entfernt, dessen laterale Grenze etwas außerhalb der Mammillarlinie, dessen mediale Begrenzung dicht am Sternum liegt. Das Brustbein bleibt intakt. Die Entfernung der Rippenknorpel ist auch aus dem Grunde empfehlenswert, weil der resezierte Rippenknorpel sich nicht so leicht wieder ersetzt. Hat man in der üblichen Weise von einem auf der Mitte der Rippe geführten Schnitte aus das Periost abgelöst, so trägt man es jetzt nach Entfernung der Rippen mit dem Messer ab. Nach sorgfältiger Blutstillung wird ein Drain durch eine besondere Oeffnung der Lappenbasis geführt und die ganze Wunde durch Naht geschlossen.

Klapp berichtet 1911 über Decompressionsoperation am Thorax. Er stellt von vorneherein den Satz auf: „Wenn ein Thorax mit Hilfe von Rippenresektionen mobilisiert werden soll, so muß die Regeneration der Rippen verhindert werden.“ Hierfür gibt es mehrere Methoden. Man kann eine Regeneration der Rippen verhüten, wenn man den Periostschlauch mit dem Thermokauter ausbrennt, doch ist der Gebrauch des Thermokauters nicht harmlos; einmal wird durch die Anwendung der Glühhitze die

große, offene Wunde geschädigt und zwar wahrscheinlich durch die Coagulation des Körpereiweißes.

Klapp sah in einem Falle, bei dem er den Thermokauter anwandte, eine ganz außerordentlich verlangsamte Wundheilung, die ohne Eiterung einherging. Die gebildeten Hautlappen zogen sich allmählich von der Wunde zurück und der Granulationsdefekt bestand längere Zeit, ehe er sich epithelisierte. Klapp hat dann später erst die Wunde mit Kochsalzkompressen geschützt. In 2 Fällen hat er dann aber auch von dieser Vorsicht Schädigungen gesehen, und zwar von seiten der Pleura und der Lungen. Beide Male bildete sich eine schwere exsudative Pleuritis und Pneumonie aus. Die Rippenregeneration versuchte Klapp dann dadurch zu verhindern, daß er auf chemischem Wege den Periostschlauch zerstörte und hat von der rauchenden Salpetersäure nur gute Resultate gesehen, allerdings war bei Anwendung derselben größte Vorsicht geboten. Er saugte mit einem trockenen sterilisierten Stäbchen aus porösem Holze etwas von der Salpetersäure an und strich dann vorsichtig an dem Periostschlauche entlang, damit keine Stellen berührt wurden, wo die Pleura ohne Periost zu Tage lag. Nach Klapp muß auf die operative Mobilisierung die functionelle Mobilisierung des Brustkorbes folgen. Denn wenn man den Thorax nach der Resektion der Rippen sich selbst überläßt, so folgt unter dem elastischen Zuge der entspannenden Haut und der kontraktilen Muskulatur sicher auch dem elastischen Zuge der Lunge eine Verengung des Brustkorbes. Klapp ist der Ansicht, daß zur Dekomprimierung des Brustkorbes es gewöhnlich nicht genügt, einzelne Rippenstücke zu resezieren, sondern man muß die totale oder wenigstens auf größere Strecken hin erfolgende Resektion mehrerer Rippen oder einer ganzen Reihe von Rippen ausführen.

Klapp demonstriert einen Fall, bei dem Asthmaanfälle wegen eines schwer rhachitisch deformierten Thorax bestanden. Er resezierte über beiden Thoraxhälften die deprimierten Teile mit anschließender functioneller Mobili-

sierung des Thorax. Der Erfolg war ein guter. Nur bei Erkältung kehrten leichte Asthmaanfälle zurück.

Zur Vermeidung der nachträglichen Wiederverknöcherung der Rippenresektionsflächen schneidet Seidel aus dem m. pectoralis über der Resektionsfläche ein kleines Muskelläppchen und klappt es in die Zwischenräume zwischen die beiden Rippenstümpfe. Wird dies später natürlich auch atrophisch, so verhindert es doch durch Pseudarthrosenbildung die Wiederverknöcherung.

Prof. König (Marburg) kam auf Grund seiner Erfahrungen und Erfolge mit Elfenbeinimplantation in lebendes Gewebe auf die Idee, bei einem Falle von Mediastinaltumor mit großem intrathorakalem Drucke das Sternum nach der Angabe Miltons der Länge nach zu spalten und die Diastase der Sternalhälften durch Einsetzen von Elfenbeinkeilen dauernd zu erhalten. Bevor ich den von Prof. König operierten Fall näher beschreibe, will ich erst auf die mit der Elfenbeinimplantation gemachten Erfahrungen etwas mehr eingehen.

Dieffenbach hat wohl als erster im Jahre 1846 Elfenbein im Skelett implantiert. Er trieb bei Frakturen von Röhrenknochen in beide Fragmente quer Elfenbeinzapfen ein, um durch den Fremdkörper den Knochen zur Kallusbildung anzuregen. Diese Versuche waren mit Erfolg gemacht worden und wurden später noch von mehreren Chirurgen erfolgreich ausgeführt.

Bidder machte 1875 Versuche an Kaninchen, indem er Elfenbeinstifte in die Fragmente von Röhrenknochen eintrieb und entfernte die ersteren dann wieder nach einiger Zeit. Er fand dabei, daß diese Elfenbeinstifte oft fest eingeheilt waren und er hat dann die Ansicht ausgesprochen, ob es vielleicht nicht ganz zweckmäßig sei, diese zur Operation von Pseudarthrosen benutzten Elfenbeinstifte einheilen zu lassen, anstatt sie wieder herauszunehmen.

E. v. Bergmann in Dorpat hat diesen Vorschlag zur Modifikation der Dieffenbach'schen Operation 1876 beim Menschen mit sehr gutem Erfolge angewandt.

Es handelte sich um einen 33jährigen Mann, welcher sich 3 Jahre vor der Operation durch einen Sturz von der Treppe eine einfache Fraktur im untern Drittel der Tibia zugezogen hatte. Trotz aller Behandlung war keine Konsolidation zu erzielen und wenn auch keine Veränderung und Deformität vorhanden, wenn auch die Beweglichkeit an der Frakturstelle eine geringe war, so war Patient im Gehen doch recht behindert. Unter Listerschen antiseptischen Kautelen wird dann am 16. II. 1876 ein Elfenbeinstift in den Knochen gebohrt und „au niveau der Knochenoberfläche" abgebrochen. Die kleine Hautwunde legte sich darüber zusammen. Am 22. III., also nach ungefähr 5 Wochen wird der Verband entfernt und es zeigt sich alles vernarbt. Der Stift ist eingeheilt, es hat sich Kallus gebildet und nach einiger Zeit wird der Patient gesund entlassen. Fieber war während der ganzen Zeit nicht vorhanden gewesen.

C. v. Heine hat dann 1877 bei einer Zertrümmerungsfraktur der Ulna die Einlegung von Elfenbeinstiften in die Markhöhle versucht. Es war dies das erste Mal, da bis dahin die Elfenbeinstifte quer durch beide Fragmente geschlagen wurden. 4 Wochen nach dem Unfall war an der Bruchstelle ein Durchbruch zustande gekommen, wobei mehrere Sequester ausgestoßen und später auch ein größerer noch entfernt wurde. Dadurch war eine Diastase von 3 cm entstanden. Nach Anfrischung der Fragmente wurde ein Elfenbeinzapfen eingelegt. 8 Wochen nachher hat sich reichlich Knochen zwischen beiden Fragmenten gebildet und es bestand an dieser Stelle nur noch ein leichtes Federn.

Socin hat dann 1879 bei einer subkutanen Refraktur eines schon geheilten Oberschenkelbruches, bei welchem es zur Vereiterung an der Bruchstelle gekommen war, dieses Verfahren wieder angewandt. Nach Anfrischen der Fragmentenden legte er einen Elfenbeinstift in die Mark-

höhle ein. Vorher war keine Konsolidation vorhanden. Darauf erzielte er eine langsame, aber völlige Heilung.

Später stellte er auf der Versammlung der Schweizer Aerzte in Basel 1887 noch mehrere nach dieser Methode behandelte und geheilte Fälle vor: 2 Pseudarthrosen des Unterschenkels und 2 Fälle von frischer komplizierter Unterschenkelfraktur. Er erzielte stets gute Konsolidation ohne Verschiebung.

Volkmann brachte 2 Pseudathrosen des Vorderarmes mit Einlegen von Elfenbeinstiften in die Markhöhle zur Heilung.

Bircher stellte 1886 auf dem Chirurgenkongresse 5 geheilte Fälle vor, welche mit Einlegen von Elfenbeinstiften behandelt waren. Er empfahl aber den Elfenbeinstift zu enfernen.

Fall 1: Subkutane Fraktur des Femur mit Hämatom. Nach 3 Wochen war die Konsolidation sehr gering und es bestand eine Verkürzung des Oberschenkels. Daher Bloßlegen der Bruchstelle und Einlegen eines Elfenbeinstiftes in die Markhöhle, welcher nach 5 Wochen entfernt wurde, da Eiterung bestand. Nach 65 Tagen Heilung.

Fall 2: Hier handelt es sich um eine komplizierte Unterschenkelfraktur. Der eingelegte Elfenbeinstift wird nach 4 Wochen entfernt und es erfolgt Heilung nach 134 Tagen.

Fall 3: Komplizierte Unterschenkelfraktur. Einlegen eines Elfenbeinstiftes, welcher nach vier Wochen entfernt wurde. Die Heilung erforderte 12 Wochen Zeit.

Fall 4: Splitterfraktur des Unterschenkels. Entfernung des eingelegten Elfenbeinstiftes nach 3 Wochen. Heilung nach mehreren Monaten.

Fall 5: Fraktur der Tibia in der unteren Epiphysenlinie Elfenbeineinlage. Nach 5 Wochen Entfernung des Elfenbeinstiftes. Heilung nach 3 Monaten.

1896 berichtet Markees von der Behandlung komplizierter frischer Unterschenkelfrakturen, welche trotz Debridement und Reposition eine Retention nicht mehr

erwarten ließen, sowie der von Pseuarthrosen und schlecht geheilten Frakturen mittels Elfenbeinstiften. Diese Behandlung wurde an der Baseler Klinik seit 1887 ausgeführt. Er führte 14 so behandelte frische komplizierte Frakturen an (5 der oberen und 9 der unteren Extremität). Hierbei wurde die Bruchstelle durch Längsschnitt bloßgelegt, zerrissene Weichteile wurden entfernt, ebenso lose Knochensplitter, wobei das Periost geschont und erhalten wurde. Es wurde dann ein 6—10 cm langer Stift in die Markhöhle, welche nicht ausgekratzt wurde, eingelegt. Die Behandlung war dann die übliche (Gipsschienen und Extensionsverbände). Es wurden stets gute Resultate erzielt und erhalten. 3mal mußte die Vereinigung mit Draht zu Hilfe genommen werden. Ein Patient starb an Delirium tremens.

Markees ist der Ansicht, daß die Kallusbildung durch die Elfenbeinstifte nicht beschleunigt wurde. Einige Fälle heilten in wenigen Wochen. Infizierte Wunden brauchten über ein Jahr, in letzteren Fällen heilte der Elfenbeinstift meist nicht ein, er unterhielt und vermehrte in diesen Fällen die Eiterung und mußte reseziert werden. In 2 Fällen wurde er nach $2^1/_2$ bezw. 3 Monaten entfernt und war dabei angefressen. In 10 Fällen von Pseudarthrosen und schlecht geheilten Frakturen wurde ein Elfenbeinstift in die Markhöhle eingelegt (6mal in die untere und 4mal in die obere Extremität), nachdem die Bruchenden angefrischt und reponiert waren. In 8 Fällen trat völlige Heilung ein, 2 Patienten mußten vorzeitig entlassen werden, 5mal heilte der Elfenbeinstift nicht ein und mußte nachträglich entfernt werden.

Nach Markees kann der Stift resorbiert werden. Munk berichtet 1890 von 5 Fällen, bei denen Elfenbeinstifte eingelegt waren und die er in der Tübinger Klinik beobachtet hatte. Hier handelte es sich viermal um Pseudarthrosen und einmal um eine Zertrümmerungsfraktur. Die Pseudarthrosen betrafen je einmal das Femur und den Humerus, zweimal die Tibia, die Fraktur den Unterschenkel. Alle Fälle nahmen einen günstigen Verlauf. Der Elfenbein-

zapfen blieb stets liegen. Den Hauptvorteil der Zapfen sieht Munk in der Fixation der Fragmente, den Reiz zur Knochenneubildung vermißte er oft dabei. Nach Munks Ueberzeugung heilt der Stift gut ein, wenn unter aseptischen Kautelen operiert wird, seine Resorbtion hängt dagegen von einer hinreichend starken entzündlichen Reizung ab, wie sie wohl unter antiseptischen Bedingungen nicht mehr beobachtet wird, so daß die Stifte oft noch nach Jahren unverändert sind.

Gaudard führt in einer Dissertation 1892 28 frische komplizierte Frakturen und 5 Pseudarthrosen an, welche mit Einlegen von Elfenbeinstiften in die Knochenmarkshöhle behandelt wurden. Von den ersteren starben 2 an Sepsis, welche schwer infiziert eingeliefert waren, einer mußte vorzeitig aus der Behandlung entlassen werden. Alle anderen wurden geheilt. Die Resultate waren stets gut (geringe Verkürzung, gute Stellung). Die Pseudarthrosen wurden alle gehellt. Die Anregung zur Kallusbildung war nur gering. Gaudard sieht die Hauptwirkung des Elfenbeinstiftes in der absoluten Ruhigstellung der Fragmente, die Diastasen waren 1—10 cm lang. Bei Erhaltuug des Periostes ist er für dieses eine gute Stütze. Da wo durch ungünstige Lage des Periostes eine Regeneration fast unmöglich war, erfolgte sie bei Anwendung des Stiftes sogar schnell. Aber auch, wo das Periost in größerer Ausdehnung fehlte, erfolgte solide Kallusbildung. Der Kallus scheint sich um das Elfenbein lagern zu können, indem er von beiden Fragmenten aus gebildet wird. 15mal blieb der Stift liegen, 16mal mußte er entfernt werden. Gaudard glaubt an eine individuelle Verschiedenheit bezüglich des Ertragens des Stiftes in der Markhöhle. Oefters hörte eine Eiterung nach Einlegen des Stiftes auf, meistens wurde sie aber unterhalten. Dann mußte der Stift entfernt werden, ebenso wo die Umgebung reizte und zur Entstehung einer Fistel führte. Die Heilung erfolgte schneller, wenn der Stift ertragen wurde. Gaudard gibt Elfenbein den Vorzug, weil es sich gut schneiden läßt, wenn es einige Zeit im Sublimat lag, auch läßt es sich gut glätten.

Bircher berichtet 1907 über 6 komplizierte infizierte Frakturen, 2 Pseudarthrosen und 4 Fälle von größeren Knochendeffekten, bei denen Elfenbeinstifte eingelegt wurden.

Ein Fall von Fraktur starb an Schlaganfall, die übrigen 5 Fälle wurden geheilt. Die Dauer der Heilung betrug 2 Monate bis 1 Jahr. Die 2 Pseudarthrosen wurden nach 2 bezw. 3 Monaten geheilt entlassen. Ebenso befriedigend waren die übrigen Resultate.

Bircher ist der erste, welcher mit Hilfe des Röntgenverfahrens Wirkung und Schicksal der Elfenbeinstifte eingehend untersucht hat. In allen seinen Fällen bewirkte der Stift eine gute Coaptation und Immobilisation. Bircher rühmt aber auch den osteoplastischen Reiz, welcher imstande sei, neuen Knochen zu bilden, was besonders bei größeren Diastasen hervorgetreten sei, wo er die Regeneration des Knochengewebes um den Stift als Leitbahn sah. So sei bei einem Fall, wo eine Diastase von 8 cm in der Tibia bestand, oder bei zwei anderen Fällen, wo durch Osteomyelitis einmal die Tibia in Länge von 9 cm, das andere Mal die Hälfte des Humerus vernichtet waren, durch Implantation von Elfenbeinstiften Heilung erfolgt. In 6 Fällen mußte Bircher seine Stifte entfernen, da sie keine Neigung zur Einheilung zeigten, wo sezernierende Wunden und Fisteln bestehen blieben. Sonst heilten die Stifte stets gut ein. Die Stifte, welche nach einigen Monaten entfernt wurden, zeigten an einzelnen Stellen Usuren, einer sogar tiefgehende Arrosionen, daneben durchscheinende und knorpelig aussehende Stellen. Ein Stift war in 5 Monaten von 12 cm auf 10 cm verkleinert worden. Aehnliches ließ sich im Röntgenogramm über einen Stift feststellen, der nach 10 Jahren von 4 cm auf 1,5 cm zusammengeschmolzen war. Ein anderer Stift war nach 10 Jahren im R. B. geschwunden.

Aufrecht schildert 3 Elfenbeinstifte, welche vor 3,2 und 1 Woche in die Unterschenkelpseudarthrose eines Mannes eingeschlagen waren, wobei der letzte Stift unverändert geblieben war. Der 2. Stift zeigte zwischen mittleren

und oberen Drittel eine circuläre Rinne und war von da an rauh. Die Rinne und der rauhe Bezirk war mit Riesenzellen bedeckt. Die Rauhheit war durch kleinere und seichtere Vertiefungen bedingt, welche genau so aussahen und dieselbe Größe hatten wie Knochenkörperchen, nur waren die von ihnen ausgehenden Strahlen nicht so zahlreich, wie es bei den Knochenkörperchen der Fall ist. Der dritte Stift war beim Herausholen aus dem Knochen abgebrochen. Das Bruchende sah wie angenagt aus, auch hier wurden Riesenzellen gefunden.

Aufrecht vertritt die Ansicht, daß die Riesenzellen die Usur des Elfenbeins zu Wege gebracht hätten. Er glaubt, daß ihr Bestehen an Anhäufung von Kohlensäure gebunden sei. Da nun nach Tillmanns die Kohlensäure die Kalksalze des Elfenbeins aufzulösen vermöge, so falle den Riesenzellen nur noch die Aufgabe zu, die organische Substanz des Elfenbeins zu resorbieren.

Schon Langenbeck hatte die Erfahrung gemacht, daß Elfenbeinstifte, welche in lebende menschliche Knochen eingesenkt werden, durch Granulationen angefressen werden.

Virchow beobachtete ebenfalls das Entstehen kleiner und großer Gruben an der Oberfläche von Elfenbeinstiften, welche vor ihrer Einpflanzung ganz glatt gewesen waren.

Bidder untersuchte als erster mikroskopisch Schnitte durch Knochen, in denen Elfenbeinstifte lagen. Er sah bedeutende Knochenauflagerungen an die Knochenwände vom Periost aus und vom Markraum her. Die in der Markhöhle gebildeten Knochenbalken treten dicht an den Stift heran. Die Markzellen aber bohren tiefe Löcher und Gänge in das Elfenbein. Im Schnitt sieht man nach B. in einem solchen Hohlgang vorn am Elfenbein die Markzellen, weiter zurück ist der Gang mit neuem Knochengewebe erfüllt. Also mitten im Elfenbein ein Markraum, an der Peripherie die dem Knochen anliegenden Osteoplasten. Die Markzellen erzeugen also eine grubige Ein-

schmelzung, in welche Knochensubstanz abgelagert wird. Diese Vorgänge wurden am besten in der Markhöhle beobachtet. Die Rinde läßt sich wegen der starken Reizung und der erheblichen Einschmelzung nicht erkennen. Hier hat B. Riesenzellen beobachtet, über deren Beziehung zur Resorbtion des Elfenbeins er sich im Zweifel ist. Mit dem Markgewebe dringen Blutgefäße in die Hohlgänge mit ein.

B. sah also eine resorbierende und ossifizierende Tätigkeit des Knochenmarkes. Er ist der Ansicht, daß das Gewebe nur während der Entzündung Neigung zu resorbierender Tätigkeit habe.

Riedinger bestätigt die Meinung Bidders gelegentlich einer Besprechung über Pseudarthrosenbehandlung. R. sah im Experiment an der Stelle, wo der Stift lag, eine Verdickung des Knochens. In einem Falle, wo er einen Elfenbeinstift in die Diaphyse der rechten Tibia implantierte und wo nach 10 Wochen das Tier getötet wurde, war an der Stelle, wo der Stift lag, das implantierte Stäbchen nicht mehr zu erkennen. Er machte einen Knochenschliff und fand, daß der Zusammenhang des Stiftes mit dem Knochen ein sehr inniger war. Auch war der Stift kleiner geworden. An der Periostfläche und an dem in den Tubus medullaris vorspringenden Teil war Knochenmasse aufgelagert. Der anliegende Knochen schmiegte sich fest an, drang in das Elfenbein vor und brachte es zum Schwinden. Diese Vorgänge traten bei jugendlichen Individuen und blutreichen Knochen schneller ein.

Rose ersetzte eine nach Osteomyelitis der Totalnekrose verfallene Tibia durch einen 15 cm langen Elfenbeinstab, der in beide Knochenenden eingepflanzt wurde. Dieser rief keine Knochenbildung im Periost hervor. Der Versuch wurde gestört, da die Fibula miterkrankte.

1889 demonstrierte Marchand ein durch Amputation gewonnenes Präparat. Ein 6 cm langer Elfenbeinstift war in die angefrischten Enden einer alten pseudarthrotischen Splitterfraktur der Tibia eingelegt. Nach etwa 1½ Monaten

keine Kallusbildung in der Nähe des Stiftes. Letzterer zeigt eine große lakunäre Erosion.

1890 berichtet Gluck auf dem Chirurgenkongreß ziemlich ausführlich über Elfenbeinimplantation. Es handelt sich dabei um Elfenbeinzylinder, welche zur Ueberbrückung von Knochendefekten erdacht wurden und in die Markhöhlen eingeführt werden sollten.

Gluck hat die verschiedensten Ersatzstücke angegeben. Handelt es sich um einen Defekt in der Diaphyse, so kann der Elfeinbeinstift durch eine kleine Wunde eingeführt werden, da in jedes Fragment ein besonderer Elfenbeinzylinder eingerammt wird. Diese beiden werden dann durch ein Charnier verbunden.

Für Gelenke konstruierte er besondere Ersatzstücke, welche alle Arten von Bewegungen gestatten. Bei seinen Versuchen hat Gluck die Markhöhle vorher ausgeräumt, der Elfenbeinzylinder wurde entweder eingerammt, was sehr gut gelang, oder zur größeren Sicherheit noch mit Steinkitt (Kolophonium und Gipszucker) befestigt. Es trat sofort eine immobile Fixation unter völliger Schmerzlosigkeit ein. Die Fremdkörper wurden gut ertragen, heilten aber nicht dauernd ein, denn schon ein Jahr später mußte Gluck mitteilen, daß es in sämtlichen Fällen zu Fistelbildungen und zur Ausstoßung der Elfenbeinteile gekommen sei. Er glaubte, daß man von der Elfenbeingelenkimplantation in der Klinik, zunächst bei Tuberkulose, Abstand nehmen müsse. Die Invagination dieser Apparate war Gluck an Tierexperimenten gelungen.

Im Juli 1890 stellte Gluck auch Patienten vor, bei denen er sein Verfahren zur Anwendung gebracht hatte. Bei einer 50jährigen Frau hatte er wegen caries fungosa des Tarsus radikal operiert und an Stelle der resezierten Knochen wurde ein Elfenbeingerüst, mit Catgut ausgefüllt, implantiert. Nach 4 Monaten günstiges Resultat.

Bei einer 22jährigen Frau resezierte Gluck das untere Drittel des Humerus und implantierte einen ca. 15 cm langen Elfenbeinzylnder. Dieser mußte aber nach 14

Tagen entfernt werden, da er sich gelöst hatte. Er hatte eine mächtige osteoplastische Ostitis bedingt, welche die Erhaltung der Funktion der Extremität sicherten. Der Elfenbeinzylinder zeigte tiefe Arosionen und Usuren. Der Zentralkanal war mit Granulationsgewebe durchwachsen.

In 2 Fällen von spina ventosa wurde das eine mal der metacarpus pollicis, das andere Mal die Phalanx prima indicis durch Elfenbein mit Erfolg ersetzt. Bei einer Handpflegmone entfernte Gluck das untere Drittel eines Mittelhandknochens und invaginierte einen entsprechenden Elfenbeinzapfen in die Markhöhle.

Bei einer Radiusfraktur mit Luxation der Ulna wurde ein 6 cm langes Stück der Ulna durch einen 8 cm langen Elfenbeinstab ersetzt. Er heilte reaktionslos ein.

Bei einer fungösen Karies des Handgelenkes entfernte Gluck die erkrankten Partien und pflanzte einen „Elfenbeindoppelgabel-Charnierkugelgelenksapparat“ ein, so daß die Gabelenden im Radius und der Ulna und die 5 Markhöhlen der Metakarpalknochen eingerammt wurden. Gute Heilung.

Nach fungöser Gonitis wurde 3mal reseziert und in die Markhöhle am Femur und Tibia Elfenbeinzylinder eingerammt, die durch ein Charnier miteinander verbunden wurden. Die Wunden heilten schmerz-, fieber- und reaktionslos. Wie schon vorhin erwähnt, war die Heilung nur von kurzer Dauer, so daß Gluck eigentlich keinen richtigen Erfolg aufzuweisen hatte.

Kronacher resezierte bei einem Kinde wegen Sarkoms die Fibula. Diese wurde durch einen 15 cm langen Elfenbeinstab ersetzt. Nachher Amputation wegen Rezidivs. Das invaginierte Elfenbeinstück ist fest eingewachsen, an der oberen Vereinigungsstelle mit dem Diaphysenreste ist es kaum von diesem deutlich zu unterscheiden, eine 4—5 mm dicke Knochenschicht umgibt diese Stelle auf eine Strecke von 3 cm, besonders hinten und seitlich. Am Maleolus ist die Prothese von einer wallnußdicken,

knorpelichen Schicht umgeben. Eine periostähnliche, 1 mm starke Membran hüllt das Elfenbeinstück mit dem Fibularest allenthalben ein, derbe bindegewebige Stränge in die seitlichen Löcher sendend, das Sarkom ist stellenweise an das Elfenbein gewuchert, im obersten Teile ist eine 2 cm lange Strecke des letzteren usuriert. Die Farbe der Prothese ist blasser geworden.

David berichtet über das Schicksal von Elfenbein, welches er im Schädeldeffekte einpflanzte. Er fand, daß Elfenbein einheilen kann, ohne daß krankhafte Symptome hervorgerufen wurden. Ferner zeigte sich, daß die Elfenbeinsubstanz vollkommen durch Knochensubstanz ersetzt wurde und daß bei der Neubildung dieses Knochens ausschließlich Perikranium, Dura, Bindegewebe der Narbe beteiligt sind, während der stehenbleibende Schädelknochen zwar eine reaktive Entzündung erkennen läßt, mit der Knochenneubildung aber nichts zu tun hat.

David fand an den implantierten Elfenbeinstücken nach 4—8 Wochen nur Arosionen an der Randzone. Erst nach der 26. Woche waren deutliche Veränderungen wahrzunehmen.

David vertritt die Ansicht, daß der Prozeß sich folgendermaßen abspielt. Sowohl von dem Perikranium wie von der Dura und der Narbengegend her lagern sich Riesenzellennester an das Elfenbein an und ermöglichen es den Gefäßschlingen nachzudringen. Es liegt dann in der Usur eine Gefäßschlinge. Die Zellen der Adventitia verwandeln ihre Form und werden zu Knochenzellen. Der anfangs fehlende lamellöse Bau zeigt sich allmählich in den mehr in die Tiefe vorgedrungenen Gefäßschlingen.

König (Marburg) empfiehlt mit Drähten armierte Elfenbeinstifte als innere Schienen in die Markhöhle dünner Schaftknochen zur Bekämpfung hartnäckiger Dislokationen einzulegen. Da der Stift die Markhöhle möglichst ausfüllen muß, sollen bei größeren Knochen präparierte Schaftknochen benutzt werden.

Rehn stellte auf dem Chirurgenkongresse 1908 eine 9jährige Patientin vor, bei welcher das tuberkulöse Hüftgelenk reseziert war. Er hat dann einen kleinfingerdicken Elfenbeinstift zwischen Sägefläche des Femur und Pfanne eingelegt. Der Erfolg war ein idealer. Er ließ ein Röntgenbild anfertigen und fand um das Elfenbeinstück deutliche Knochenneubildung, auch war die Stellung eine gute. 9 Wochen nach der Operation ließ er die Patientin im Gehgipsverband aufstehen, 14 Wochen nach der Operation wurde Patientin ohne Fistelbildung entlassen. 1912 auf dem Chirurgenkongresse konnte Rehn die erfreuliche Mitteilung machen, daß es der Patientin noch gut gehe.

von Beck empfiehlt bei derselben Gelegenheit die Elfenbeinimplantation zum Ersatz von Knochendefekten. Er führt 14 Fälle an, bei denen er Oberarm, Oberschenkel oder auch Radius vollständig durch Elfenbein ersetzte und nur gute Resultate erzielte.

Sudeck wandte die König-Roloff'sche Unterkieferprothese bei einer alten Frau an, bei der wegen Carcinom die Resektion des Unterkiefers erfolgen mußte. Nach einigen Monaten ging die Patientin an Marasmus zu Grunde. Bei der Sektion fand man, daß die Prothese von einem festen Bindegewebsmantel umschlossen war, an welchen sich die Kaumuskulatur ansetzte.

Zwischendurch hatte König seine Elfenbeinimplantation in geeigneten Fällen angewandt. So konnte er dann auf dem Chirurgenkongresse 1912 wieder von 2 neuen Fällen berichten. In dem einen Fall gelang es ihm, einen bis in das Gelenk reichenden 15 cm langen Elfenbeinersatz für den wegen Sarkoms in dieser Ausdehnung resezierten Humerus fistellos einzuheilen. Die Funktion des Armes war leidlich. Der Erfolg wurde aber durch ein Rezidiv vereitelt, welches die Entfernung des ganzen Schultergürtels nötig machte.

Der zweite Fall betraf eine 69jährige Patientin, bei welcher er ein Jahr vorher die linke Unterkieferhälfte wegen Sarkoms entfernt und den verloren gegangenen Knochen

durch Elfenbein ersetzt hatte. Die Prothese wurde in die Gelenkpfanne gestellt und vorn in Höhe des Eckzahnes mit einem Zapfen in die Markhöhle eingerammt. Bei einer Nachoperation fand man, daß die Weichteile der Prothese fest anlagen.

Neue wichtige Mitteilungen machte König 1913 auf dem Chirurgenkongresse in seinem Vortrage über „klinische und experimentelle Beobachtung über Elfenbeinimplantation".

Nach König gilt bei der Elfenbeinimplantation von vorne weg der Satz, „daß wir mit hinreichender Technik und guter Asepsis heute überall Elfenbein in den Körper einheilen können. Das Elfenbein verhält sich nicht zu den Geweben wie ein beliebiger harter Fremdkörper, sondern es tritt zu ihnen in Wechselwirkung".

Er demonstrierte dabei 2 Elfenbeinstücke, die $3^1/_2$ bezw. 4 Monate eingeheilt waren und welche wie angenagt sind. Auf dem Elfenbein findet man eine feine Knochenauflage. Es geht nach K. hier eine langsame Resorbtion des Implantates, eine Knochenneubildung, die allmählich in das Elfenbein eindringt, vor sich. Die Einheilung kann durch mehrere Ereignisse gestört werden. Das Elfenbein kann, zu massiv gewählt, die Weichteile sprengen und dann zu Tage treten, was König bei einem Falle selbst erlebt hat. Außerdem kann der Bluterguß, der sich zunächst wohl um ein größeres Ersatzstück ansammelt, flüssig bleiben, wachsen, bis zur Haut dringen und eine Fistel hervorrufen. Diese Fistel ist wegen der Gefahr der Infektion zu fürchten. Denn Infektion macht eine fistellose Heilung unmöglich, sie verändert das Verhalten der Gewebe zum Elfenbein, das sich jetzt ganz wie ein glatter Fremdkörper verhält. König demonstriert dies an einem Falle, wo er die Exarticulatio mandibulae wegen Carcinoms machte. Hierbei mußte die Schleimhaut in ziemlichem Umfange eröffnet werden und so blieb die Implantation nicht aseptisch. Es gab Eiterung, eine Incision mußte gemacht werden; die einerseits ins Gelenk, andererseits in den Kieferstumpf gestellte Elfenbeinschiene blieb, aber

sie lag an einer absondernden Stelle bloß. Nach 3½ Jahren trat eine schmerzhafte Schwellung am Kieferstumpfe auf — der Dorn hatte sich gelöst —, die Schiene wurde extrahiert. An dieser Schiene war nichts von einer Resorbtion zu sehen. Sie war genau wie ein metallener Fremdkörper zu ihrer Umgebung in Beziehung getreten.

Auf Grund dieser Erfahrungen kommt König zu folgendem Resultat: Für die Verankerung mit dem Knochen genügt das einfache Einrammen in der Markhöhle nur dann, wenn der Stift oder Zapfen auf beiden Seiten ein festes Widerlager findet. Hier wirkt ausgezeichnet, wo es möglich ist, das Durchtreiben von Elfenbeinstiften durch Prothese und Knochen. Dann stellt König noch ein junges Mädchen vor, bei dem er im März 1912, also ¾ Jahre vorher, wegen Sarkoms des rechten Armes vom unteren Gelenkende des Humerus die Trochlea und die medialen Zweidrittel bis handbreit über dem Gelenk resezierte. Sofort wurde ein genau passender Elfenbeinersatz eingelegt, mit Stiften verankert und später mit einem Bizepslappen überdeckt. Die Prothese ist fest und fistellos eingeheilt. Patientin hat keine Schmerzen, braucht ihren Arm sogar zum Heben von Gewichten. Es besteht Beugungsmöglichkeit bis um 45° bis zum stumpfen und rechten Winkel. Die Patientin stellte sich im Dezember 1913 nochmals vor und war das Resultat immer noch gut erhalten.

Ich lasse jetzt die Krankengeschichte unseres speziellen Falles hier folgen.

K. M., 33 Jahre alt, verheiratet. 2 gesunde Kinder, von denen ein Kind mit Verlust der rechten Hand geboren wurde, sonst aber gesund ist. Mutter ist an Herzschlag und der Vater an Altersschwäche gestorben. Ein Bruder und 2 Schwestern sind gesund. Ein Bruder ist an Diphtherie gestorben. Patient will bis zu seiner jetzigen Erkrankung stets gesund gewesen sein. Luetische Infektion wird in Abrede gestellt, auch ist familienanamnestisch in dieser Hinsicht nichts zu erfahren.

Seit März 1912 merkte Patient ziemlich plötzlich an

der rechten Halsseite eine Geschwulst, welche nicht gewachsen sein soll. M. gibt an, immer, soweit er sich erinnern kann, etwas an Luftmangel gelitten zu haben. Seit März 1912 nahm auch diese Atemnot zu, er neigte leicht zu Erkältungen, besonders zu Katarrhen der Luftwege. Er begab sich dann in die medizinische Klinik nach Marburg. Dort wurde er an die chirurgische Klinik verwiesen. Er ging aber wieder nach Hause und auf Anraten seiner Familie, welche von einer Behandlung in der chirurgischen Klinik nichts wissen wollte, in Behandlung seines Hausarztes, welcher ihm eine Salbe zum Einreiben und eine Medizin gab. Der Zustand wurde aber immer schlimmer. Das Gesicht schwoll an, es stellte sich starke Cyanose ein. Als es fast unerträglich wurde, begab sich Patient am 10. 10. 13 in die chirurgische Klinik zu Marburg.

Befund bei der Aufnahme:

Mittelgroßer Mann von stark cyanotischer Gesichtsfarbe, besonders auffällig an den Ohrrändern, in genügendem Ernährungszustande. Die sichtbaren Schleimhäute sind stark cyanotisch. Im Bereich des Mediastinums ist am Thorax eine breite Dämpfung vorhanden, die nach oben bis zur 2. Rippe, nach unten zu in die Herzdämpfung übergeht, nach rechts bis zur Mammillarlinie und nach links bis 2 Finger breit innerhalb der Mammillarlinie reicht. Die Herzdämpfung ist nach rechts nicht abgrenzbar, nach links reicht sie bis zur Mammillarlinie. Der Spitzenstoß liegt im 5. Interkostalraum innerhalb der Mammillarlinie. Die Herztöne sind leise, aber rein. Die Herzaktion ist gleichmäßig regelmäßig. Der Puls ist mäßig gespannt, 100 Schläge in der Minute. Die Atmung ist stark beschleunigt (— 26 in der Minute). Hörbarer Stridor.

Die linke untere Lungengrenze liegt am 12. Brustwirbel und ist wenig verschieblich. Ueberall ist sonorer Schall und weiches vesikuläres Atmen mit vereinzelten großblasigen Rasselgeräuschen.

Rechts ist im Bereiche der Spitze gedämpft tympanitischer Schall und verschärftes, fast bronchiales

Exspirium. Im Bereich des Unterlappens ist verstärkte Dämpfung. Die untere Grenze ist nicht mit Sicherheit festzustellen. Das Atemgeräusch ist fast bronchial.

Das Abdomen ist leicht aufgetrieben, die Bauchdecken sind nicht gespannt, die Venen der Bauchdecken sind erweitert und geschlängelt. Die Leber ist vergrößert, der untere Rand überragt um 4 Querfinger den Rippenbogen, die Länge der Milzdämpfung beträgt 16 cm. In der Nabelgegend fühlt man eine undeutliche Resistenz in der Tiefe. Freie Flüssigkeit in der Bauchhöhle ist nicht nachweisbar. Der Leberrand ist stumpf und leicht druckempfindlich. Die Bruchpforten sind geschlossen. Die Mittellinie ist auffallend pigmentiert. Die rektale Untersuchung ergibt nichts Pathologisches. Der Urin ist frei von Zucker und Eiweiß und geformten pathologischen Bestandteilen. Die Pupillen sind mittelweit, beiderseits gleich, reagieren prompt auf Lichteinfall und Convergens. Die Zunge wird gerade herausgestreckt. Die mimische Muskulatur ist frei beweglich. Die Bauchdeckenreflexe sind schwach, die Kremasterreflexe fehlen, die Patellarreflexe sind von mittlerer Stärke und beiderseits gleich. Kein Fußklonus, kein Romberg, keine Baburski. Die Urin- und Stuhlentleerung ist normal. Zu beiden Seiten der Luftröhre sind große Tumoren vorhanden, die den ganzen Hals umgreifen. Sie sind z. T. vor der Trachea gelegen und dehnen sich hinter dem Sternum nach unten zu weiter aus. Die Lymphdrüsen der Nackengegend, in den Leisten und den Achselhöhlen sind bis bohnengroß vergrößert.

Der horizontale Umfang in der Höhe des Schildknorpels beträgt 49 cm. Die Tumoren gehen diffus in einander über und sind von gleichmäßig derber Consistenz. Ihre Oberfläche ist meist glatt, hier und da sind einzelne Knoten fühlbar. Die Haut darüber ist frei verschieblich. Die Tumormassen sind auf der Unterlage fest verwachsen. Der ganze Hals ist gleichsam eingemauert. Vorn fühlt man deutlich, wie die Geschwulstmassen hinter dem Brustbein und Schlüsselbein verschwinden. Die Finger und Zehen sind stark cyanotisch.

Die Behandlung ist zuerst eine exspectative. Nebenbei wird Sol. Fowleri gegeben.

23. 10. Aus der rechten Halsseite wird ein kleiner Tumor entfernt und mikroskopisch untersucht. Es mußte die Diagnose Malignes Lymphom gestellt werden.

15. 11. Da der Luftmangel immer stärker wird, so wird zur Operation geschritten. Das Operationsfeld durch 2maligen Anstrich mit 3%igem Thymolspiritus desinfiziert. Es werden dann rechts und links 3 cm vom Sternalrande entfernt die Interkostalnerven umspritzt und dann in derselben Entfernung eine Infiltrationsschranke angelegt. Alsdann wird die Haut über dem Sternum ebenfalls anästhesiert. Verbrauchte Menge der ½%igen Novocainlösung 200 ccm. Während der Operation wird dem Patienten dauernd Sauerstoff zugeführt.

Operation (Prof. König):

Längsschnitt in der Mitte des Sternums vom Jugulum bis zum proc. xiphoideus. Das Periost wird in der Mittellinie getrennt und abgeschoben. Alsdann wird ungefähr in der Mitte mit der Kugelfräse ein Loch durch den Knochen gebohrt und von hier aus mit der Jansenschen Zange das Sternum nach oben und unten vollkommen längs gespalten. Die dabei auftretende Blutung läßt sich leicht beherrschen. Nach Durchtrennung des Knochens lassen sich mit Haken die beiden Hälften des Sternums leicht um einen Querfinger auseinander ziehen. Die Atmung wird dabei momentan besser. Um den Effekt festzuhalten, wird in der Höhe des angulus Ludowiri und 5 cm unterhalb, etwa in der Höhe der 4.—5. Rippe mit der Luerschen Zange der Spalt nach beiden Seiten erweitert und an diesen Stellen je ein Elfenbeinkeil eingeklemmt (siehe Abbildung). Der Erfolg ist der, daß das Sternum in der Mitte um 1½ cm klafft. Zur Ausfüllung des toten Raumes zwischen den beiden Elfenbeinkeilen wird aus dem rechten m. pectoralis major ein Muskellappen mit medialer Basis herausgeschnitten, in den Spalt hineingeschlagen und mit einigen Catgutknopfnähten fixiert. Zum Schluß wird

die Hautwunde mit Seidenknopfnähten vollkommen geschlossen.

Der Erfolg des Eingriffes ist ein überraschender, Patient gibt sofort nach der Operation spontan an, daß er sich wesentlich besser fühle und sehr viel leichter Luft bekomme. Die Cyanose ist wie mit einem Schlage verschwunden, die Atemfrequenz auf 20 heruntergegangen.

Abends erhält Patient 0,01 Morf. subkutan.

16. 11. Patient hat die Nacht gut verbracht. Gutes Allgemeinbefinden. Die Atmung ist ruhig.

18. 11. Patient klagt über Hustenreiz und Schleimansammlung im Rachen. 15 Tropfen Codein (1 : 100), täglich Inhalieren.

19. 11. Das gute Allgemeinbefinden hält an. Patient steht für einige Stunden auf.

22. 11. Verbandwechsel. Die Nähte werden entfernt. Im unteren Wundwinkel besteht noch eine kleine sezernierende Stelle, welche mit Jod betupft wird.

30. 11. Die kleine sezernierende Stelle im unteren Wundwinkel hat sich unter der Jodbetupfung völlig geschlossen.

6. 12. Es wird zum erstenmale eine Tiefenbestrahlung der Tumormassen vorgenommen. Die rechte Hals- und Mammillargegend von vorn nach hinten unter 3 mm dickem Aluminiumblech 2 × 10 X, von hinten nach vorn 1 × 8 X, dies wird auch am folgenden Tage wiederholt. Dann tritt eine Pause von 14 Tagen ein.

9. 12. Das Allgemeinbefinden des Patienten ist dauernd gut Er wird auf seinen Wunsch zur ambulanten Röntgenbehandlung in seine Heimat entlassen. Das Körpergewicht beträgt 117 Pfund. Die Haut hat eine normal rote Farbe. Die Hautvenen sind kaum mehr sichtbar. Die Atmung ist ruhig, 18 in der Minute, kein Stridor. Die Leber ist nicht mehr palpabel, die Länge der Milzdämpfung beträgt 12 cm. Der physikalische Lungenbefund ist derselbe geblieben, nur die katarrhalischen Geräusche sind

geschwunden. Ueber dem Sternum sieht man eine 18 cm lange, völlig trockene Hautnarbe, zu welcher in Höhe der 3. Rippe eine 7½ cm lange Narbe quer verläuft. Das Röntgenbild zeigt zwischen beiden Sternalhälften einen Spalt von 1½ cm, die beiden Elfenbeinkeile stehen in einem Abstand von 3 cm zu einander.

Wenn wir nun zum Schluß noch einmal uns die am Thorax bisher ausgeführten und in der Literatur festgehaltenen Operationen vor Augen führen und mit der neuen Methode nach König vergleichen, so müssen wir zugeben, daß wir in dieser neuen Operation einen wichtigen Beitrag zur Thoraxchirurgie erhalten haben. Denn

1. ist der Eingriff ein leichter für den Patienten; er kann unter Lokalanästhesie ausgeführt werden und setzt so das Lungengewebe, welches doch in vielen Fällen miterkrankt ist, nicht noch den Schädigungen einer Inhalationsnarkose aus.

2. gibt diese Operation bei inoperabelen Mediastinalgeschwülsten mit starkem intrathorakalem Drucke, wo eine Entfernung des Tumors nicht mehr geschehen kann, dem Kranken sofort eine Erleichterung und wird ihm nicht sogleich das Hoffnungslose seines Leidens vor Augen geführt;

3. haben wir in einer Operation die Eröffnung des Mediastinums und die Dekompression des Thorax vereinigt, was bisher mit den übrigen Operationsmethoden noch nicht erreicht worden ist.

Zum Schluß sei es mir gestattet, auch an dieser Stelle

Herrn Prof. Dr. König

für die freundliche Ueberlassung der Arbeit und den mir dabei erteilten Rat meinen herzlichsten Dank auszusprechen.

Literatur.

1. *Sauerbruch-Schumacher:* Thoraxchirurgie.
2. *Bier-Braun-Kümmel:* Operationslehre, Bd. II.
3. *Enderlen:* Mediastinotomia post. (Deutsche Zeitschrift für Chirurgie, Bd. 61).
4. *Gurlt:* Geschichte der Chirurgie.
5. *Obalinski:* Beitrag zur Operation der Phlegmone des hinteren Brustfellraumes (Wiener klinische Wochenschrift 1896, Nr. 50.)
6. *Dobromysslow:* Transpleurale Oesophagotomie (Zentralblatt für Chirurgie 1901, No. 1.)
7. *M. Jander:* Ueber die eitrige Mediastinitis. Dissertation, Breslau 1889.
8. *Wehr:* Ueber eine neue Methode der Brustkorberöffnung zur Bloßlegung des Herzens. (Zentralblatt für Chirurgie 1899.)
9. *Heidenheim:* Ueber einen Fall von geheilter Mediastinitis post. (Zentralblatt für Chirurgie 1899.)
10. *J. Potarca:* La chirurgie intramédiastinale posterieure. (Zentralblatt für Chirurgie 1899.)
11. *E. Giordano:* Di un nuovo metodo di apertura del mediastino anteriore. (Zentralblatt für Chirurgie 1899.)
12. *Stoganow:* Les interventions chirurgicales sur le médiastin posterieur et les organes y contenus. (Zentralblatt für Chirurgie 1899.)
13. *Michailow, N. N.,* Zur Chirurgie des Mediastinum anticum. Zentralblatt für Chirurgie 1900.)
14. *Ricard:* Chirurgie des Mediastinum anticum. (Zentralblatt für Chirurgie 1910.)
15. *Friedrich, P. L.,* Mediastinotomia ant. transversalis. (Zentralblatt für Chirurgie 1910.)
16. *Amburger:* Zur operativen Behandlung der Brustwand- und Mediastinalgeschwülste. (*Bruns* Beiträge zur klinischen Chirurgie. Bd. XXX.)
17. *Sauerbruch:* Die Chirurgie des Brustteiles der Speiseröhre. Eine experimentelle Studie. (*Bruns* Beiträge zur klinischen Chirurgie, Bd. 46.)

18. *Danielsen:* Beiträge zur Lungenchirurgie, Bronchotomie und Lungenresektion. (*Bruns* Beiträge zur klinischen Chirurgie, Bd. 46.)
19. *Kocher:* Operationslehre.
20. *Busch:* Mediastinitis antica nach Osteomyelitis sterni. (Deutsche med. Wochenschrift 1908, No. 31.)
21. *Küster:* Zur Behandlung der Geschwülste des Sternums und des vorderen Mediastinums. (Berl. klin. Wochenschrift 1883, Nr. 9.)
22. *F. König:* Resektion des Brustbeins wegen eines Osteoidchondrom. (Zentralblatt für Chirurgie 1882, No. 42.)
23. *Madelung:* Ueber Exzision eines Dermoids des Mediastinum anticum. Berliner klin. Wochenschrift 1903, No. 40.)
24. *Faure:* Sur la chirurgie du mediastin posterieur. (Berliner klin. Wochenschrift 1903, No. 21.)
25. *Rehn:* Ueber Herzwunden und Herznaht. (Chirurgenkongreß 1897.)
26. *Wehr:* Ueber Herznaht und Herzwandresektion. (Chirurgischer Kongreß 1899.)
27. *Bryant:* Die chirurgische Technik, das vordere Mediastinum zugänglich zu machen. (Zentralblatt für Chirurgie 1896, No. 48.)
28. *Garré:* Ueber die Operation am starr dilatierten Thorax. (Ergebnisse der Chirurgie und Orthopädie, Bd. IV., 1911.)
29. *Klapp:* Ueber Dekompressionsoperationen am Thorax. (Chirurgen-Kongreß 1911.)
30. *Seidel:* Chirurgen-Kongreß 1911.
31. *Brauer-Friedrich:* Thorakoplastik. (*Bier-Braun-Kümmel,* Operationslehre, Bd. II.)
32. *Dieffenbach:* Elfenbein bei Pseudarthosen. (Archiv für klinische Chirurgie 26, Seite 989.)
33. *C. v. Heine:* Elfenbeinzapfen in der Markhöhle bei Zertrümmerungsbrüchen. (Archiv für klin. Chirurgie 22, S. 494).
34. *Socin:* Archiv für klin. Chirurgie, Bd. 22.
35. *Markees: Bruns* Beiträge zur klinischen Chirurgie, Bd. XVI, S. 101.
36. *Munk: Bruns* Beiträge zur klin. Chirurgie, Bd. VI, S. 679.
37. *Gandard:* Dissertation, Genf 1892.
38. *Virchow:* Veränderungen des Elfenbeins nach Einpflanzung. (Cellularpathologie 1871, S. 571.)
39. *Aufrecht:* Zentralblatt für die medizinischen Wissenschaften 1877, No. 26.
40. *Bidder:* Mikroskopische Befunde. (Archiv für klin. Chirurgie 18, S. 622.)
41. *Riedinger:* Ueber Pseudarthrosen am Vorderarm mit Bemerkungen über das Schicksal implantierter Elfenbein- und Knochenstifte. (Archiv für klin. Chirurgie, Bd. 26, S. 989.

42. *Rose:* Elfenbeinprothesen. (Berliner klin. Wochenschrift 1889, Seite 527.)
43. *Marchand:* Elfenbeinprothesen. (Berliner klin. Wochenschrift 1889, S. 765.)
44. *Gluch:* Berliner klin. Wochenschrift 1890. Archiv für klinische Chirurgie 41. Chirurgen-Kongreß 1890.
45. *Kronacher:* Münchener med. Wochenschrift 1896, Seite 271.
46. *David:* Archiv für klin. Chirurgie 57, S. 534.
47. *Bircher:* Chirurgen-Kongreß 1886. Fortschritte auf dem Gebiete der Röntgenstrahlen, Bd. XI, S. 361.
48. *König:* Archiv für klin. Chirurgie 76, S. 736. Chirurgen-Kongreß 1912. Chirurgen-Kongreß 1913.
49. *Rehn:* Chirurgen-Kongreß 1908. Chirurgen-Kongreß 1912.
50. *v. Beck:* Chirurgen-Kongreß 1912.
51. *Sudeck:* Deutsche Zeitschrift für Chirurgie, Bd. XI.
52. *König:* Ueber die Implantation von Elfenbein zum Ersatz von Knochen- und Gelenkenden. (Beiträge zur klinischen Chirurgie, Band LXXXV, Heft 1.)

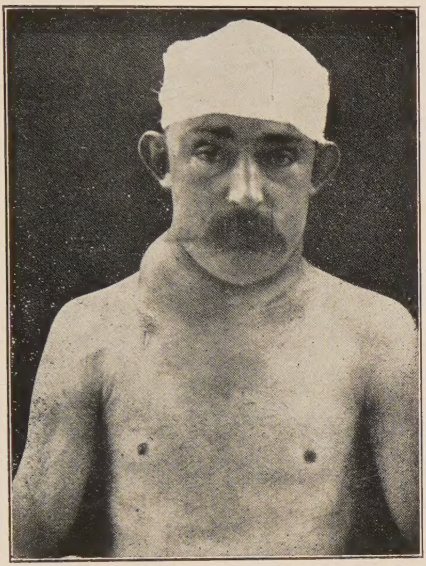

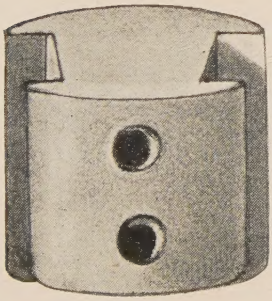

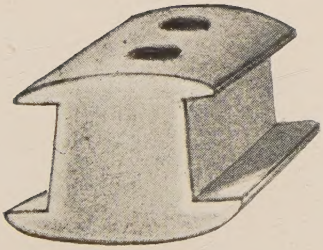

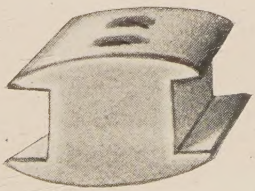

Lebenslauf.

Ich, *Ferdinand Florentin Georg Martin* aus Thalfang (Kreis Bernkastel), katholischer Religion, bin geboren am 23. August 1883 zu Hallenberg (Kreis Brilon) als Sohn des praktischen Arztes Dr. med. *Leonhard Martin* und seiner Ehefrau *Emma* geb. *Lincke*. Den ersten Unterricht erhielt ich an der Elementarschule meines jetzigen Heimatsortes und besuchte sodann die Gymnasien zu Heiligenstadt und Birkenfeld. Letzteres verließ ich Ostern 1904 mit dem Zeugnis der Reife, um in Erlangen Medizin zu studieren, wo ich Ostern 1907 meine ärztliche Vorprüfung bestand. Am 17. Mai 1909 bestand ich in Marburg mein medizinisches Staatsexamen. Mein praktisches Jahr absolvierte ich am katholischen Krankenhause zu Erfurt. Meine Approbation als Arzt erhielt ich am 10. Juni 1910. Bis 1. Oktober 1913 war ich als Assistent am Hüttenkrankenhaus in Völklingen tätig. Seit dieser Zeit unterstütze ich meinen Vater in seiner Landpraxis.

Während meiner Studienzeit hörte ich die Vorlesungen folgender Herren Professoren und Dozenten:

In Erlangen:

de la Camp, Fleischmann, Gerlach, Hermann, Jamin, Menge, Penzoldt, Rosenthal, Schulz, Solereder, Spuler, Wiedemann.

In Marburg:

Bach †, Beneke, Bonhoff, Brauer, Friedrich, Gasser, Gürber, Hecker, Hildebrand, Jahrmärker, Krauß, Ostmann, Rieländer, Schwenkenbecher, Tuczek.

Allen diesen meinen hochverehrten Herren Lehrern sage ich meinen herzlichsten Dank.